Определение пола человека: от школьной теории к врачебной практике

Компаниец Ольга Викторовна,

Доцент кафедры пропедевтики детских болезней, детской эндокринологии и диабетологии, к.м.н.,

врач-детский эндокринолог

Основные компоненты, составляющие понятие пола

ГЕНЕТИЧЕСКИЙ ПОЛ

XY ⇓ | ⇓ | XX ⇓

ГОНАДНЫЙ ПОЛ

TESTIS ⇓ | ⇓ | OVARII ⇓

ГОРМОНАЛЬНЫЙ ПОЛ

АНДРОГЕНЫ (Надпочечники) ⇓ | ⇓ | ЭСТРОГЕНЫ ⇓

СОМАТИЧЕСКИЙ ПОЛ

ВНУТРЕННИЕ, НАРУЖНЫЕ ГЕНИТАЛИИ, ВТОРИЧНЫЕ ПОЛОВЫЕ ПРИЗНАКИ

М ⇓ | ⇓ | Ж ⇓

ГРАЖДАНСКИЙ ПОЛ

М ⇓ | ⇓ | Ж ⇓

ПСИХИЧЕСКИЙ ПОЛ

⇓

СОЦИАЛЬНЫЙ ПОЛ

М | Ж

Кариотип

- это совокупность признаков (число, размеры, форма и т. д.) полного набора хромосом, присущая клеткам данного биологического вида (видовой кариотип), данного организма (индивидуальный кариотип).

Материал для определение кариотипа

- лимфоциты периферической крови,
- клетки костного мозга ;
- фибробласты кожи.

Определение кариотипа

Внешний вид хромосом существенно меняется в течение клеточного цикла, поэтому для определения кариотипа используются клетки в одной из стадий их деления - метафазе митоза (вид клеточного деления, при котором из одной клетки образуется две генетически идентичные дочерние клетки)

Метафаза митоза *(характеристика)*

- Хромосомы максимально скручены
- Структура определённая, отличная от других
- Состоит из двух одинаковых частей-хроматид.

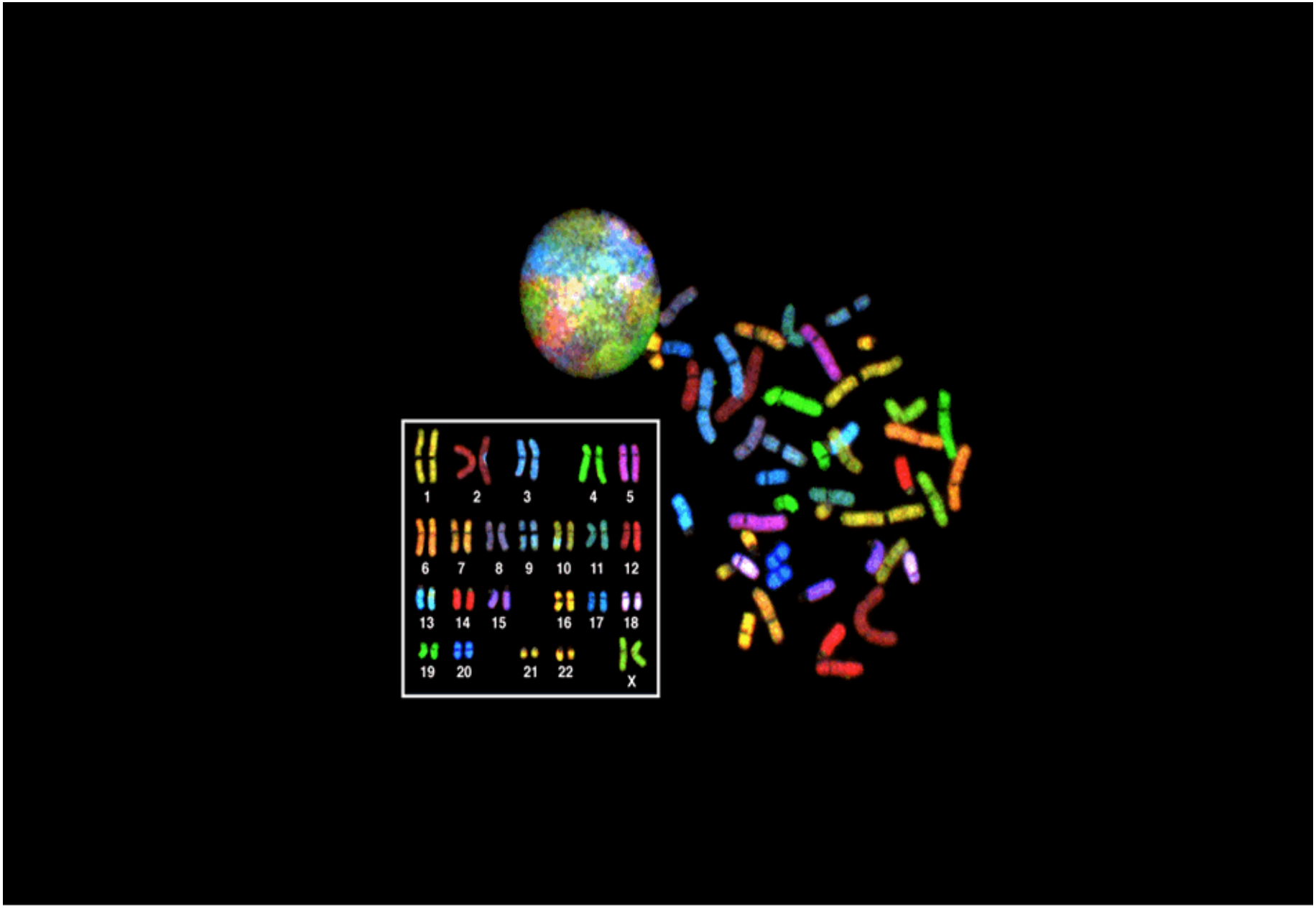

Рис. 1. Изображение набора хромосом (справа) и систематизированный женский кариотип 46 XX (слева). Получено методом спектрального кариотипирования.

Подробн

Определение кариотипа (продолжение)

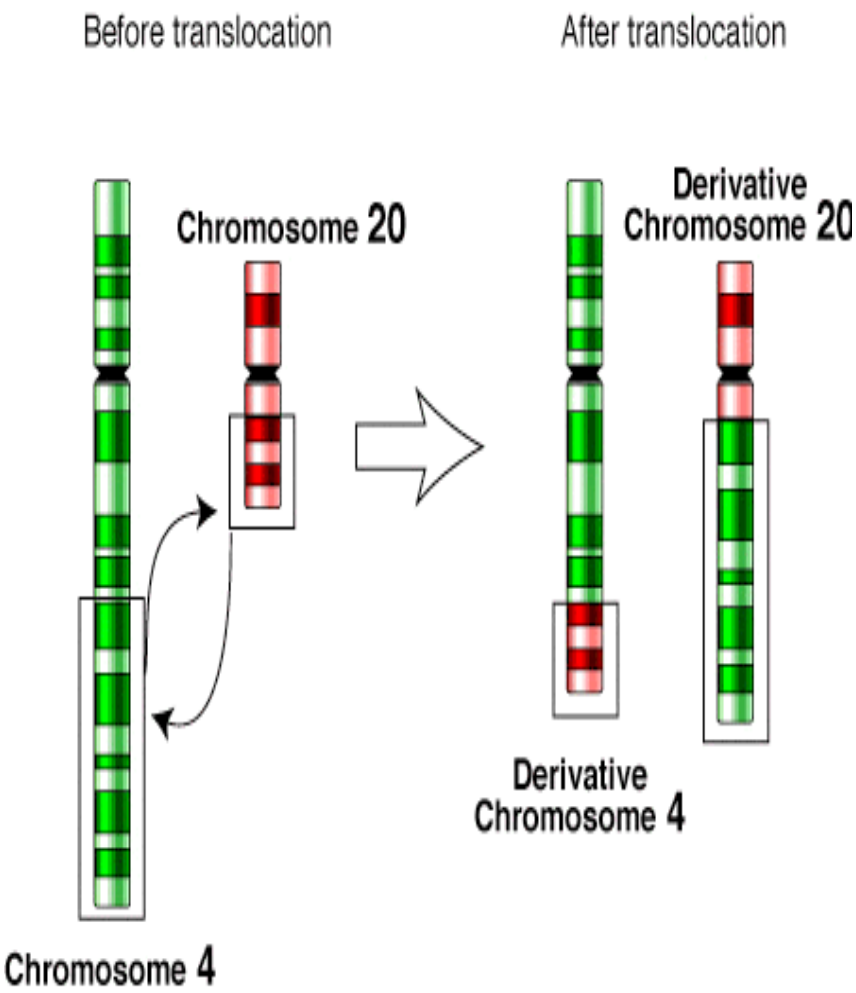

в силу различий в связывании красителя с различными участками хромосом окрашивание происходит неравномерно и образуется характерная полосчатая структура отражающая линейную неоднородность хромосомы и специфичная для гомологичных пар хромосом и их участков

Наглядное представление полного хромосомного набора (кариограмма)

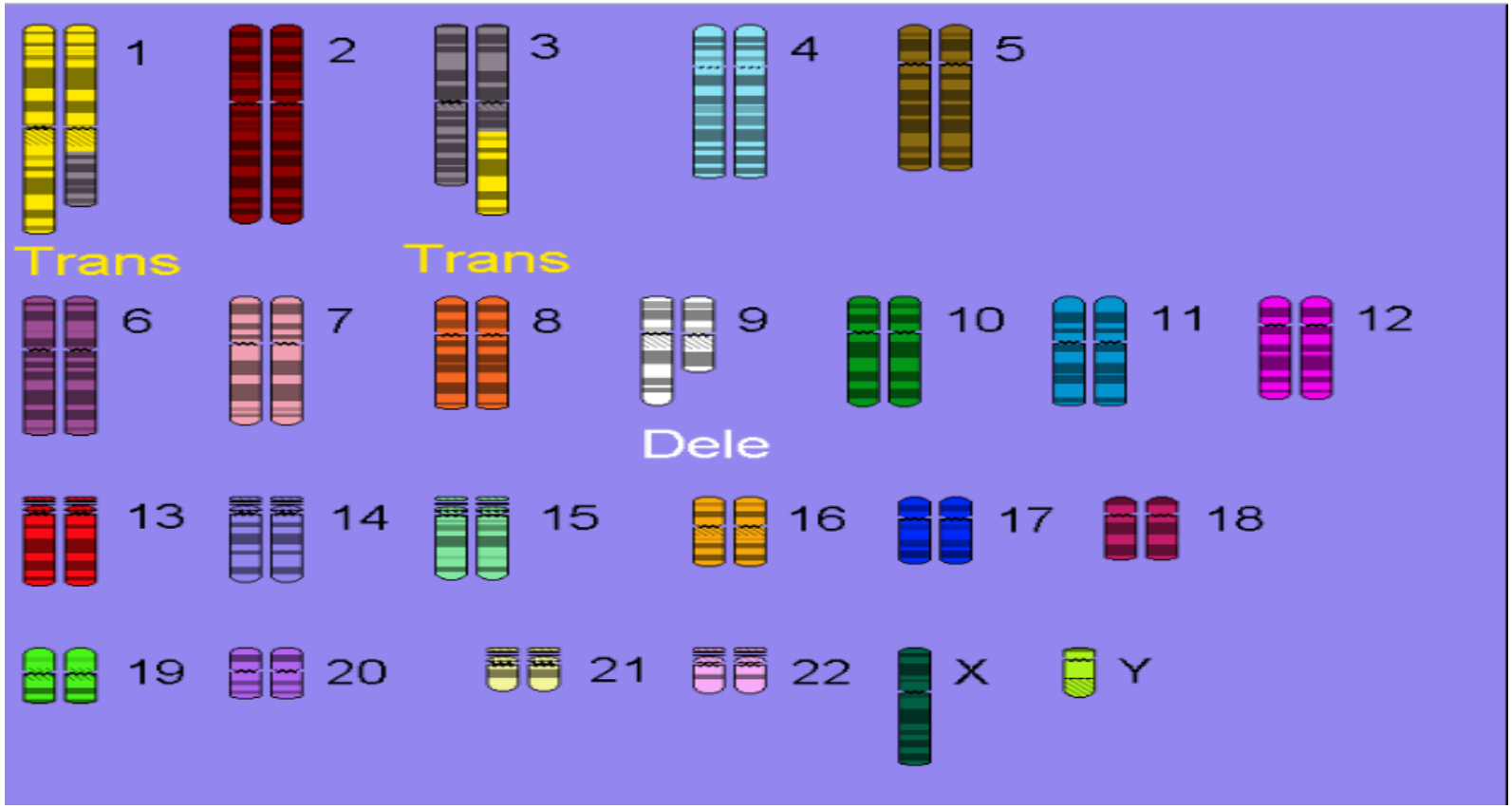

Заключение : **46,XY,t(1;3), del(9).**

Нормальные кариотипы человека — 46,XX (женский) и 46,XY (мужской).

Как правило, нарушения кариотипа у человека сопровождаются множественными пороками развития; большинство таких аномалий несовместимо с жизнью и приводит к самопроизвольным абортам на ранних стадиях беременности.

В 0,5 % случаев беременность плодом с аномальным кариотипом донашивается.

Некоторые болезни человека, вызванные аномалиями кариотипов

Кариотипы	Болезнь
47,XXY; 48,XXXY;	Синдром Клайнфельтера
45X0; 45X0/46XX; 45,X/46,XY; 46,X iso (Xq)	Синдром Шерешевского — Тёрнера
47,XX, 21+; 47,XY, 21+	Синдром Дауна
46 XX или XY, del 15q11-q13	Синдром Прадера-Вилли
47,XX, 18+; 47,XY, 18+	Синдром Эдвардса

Синдром Шерешевского - Тернера

- Обусловлен полной или частичной моносомией Х-хромосомы
- Кариотип: 45 ХО; 46 ХХ/45 ХО (мозаицизм)
- Частота 1:2000 – 1:2500

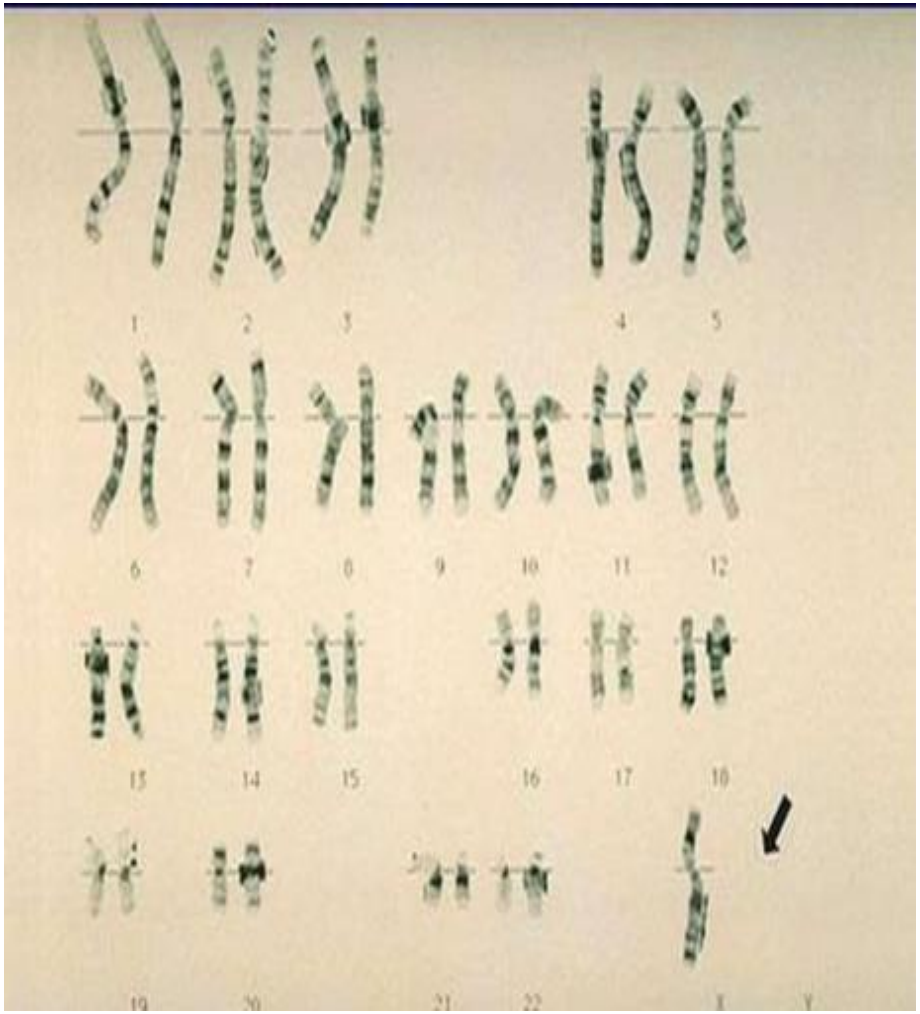

Клинические и патофизиологические особенности синдрома Шерешевского-Тернера

Первичный дефект	Клинические проявления
Нарушения роста и формирования скелета	Низкий рост, короткая шея, сколиоз, genu valgum, характерное лицо с микрогнатией, высокое (готическое) небо
Нарушения германативного эпителия	Первичная недостаточность гонад, инфертильность
Лимфостаз	Крыловидные складки шеи, низкий рост волос, отечность кистей/стоп, тяжелая форма ногтевой дисплазии
Врожденные пороки	Сердца, почек, множественные пигментные невусы, косоглазие, птоз
Метаболические и физиологические нарушения	Тиреоидит Хашимото, гипотиреоз, аллопеция, витилиго, гастроинтестинальные нарушения, нарушение толерантности к углеводам, артериальная гипертония

Особенности синдрома Шерешевского-Тернера

Лимфатический отек стоп или кистей при рождении

кожные складки на шее, низкий рост волос, низко посаженные деформированные ушные раковины

Особенности синдрома Шерешевского-Тернера

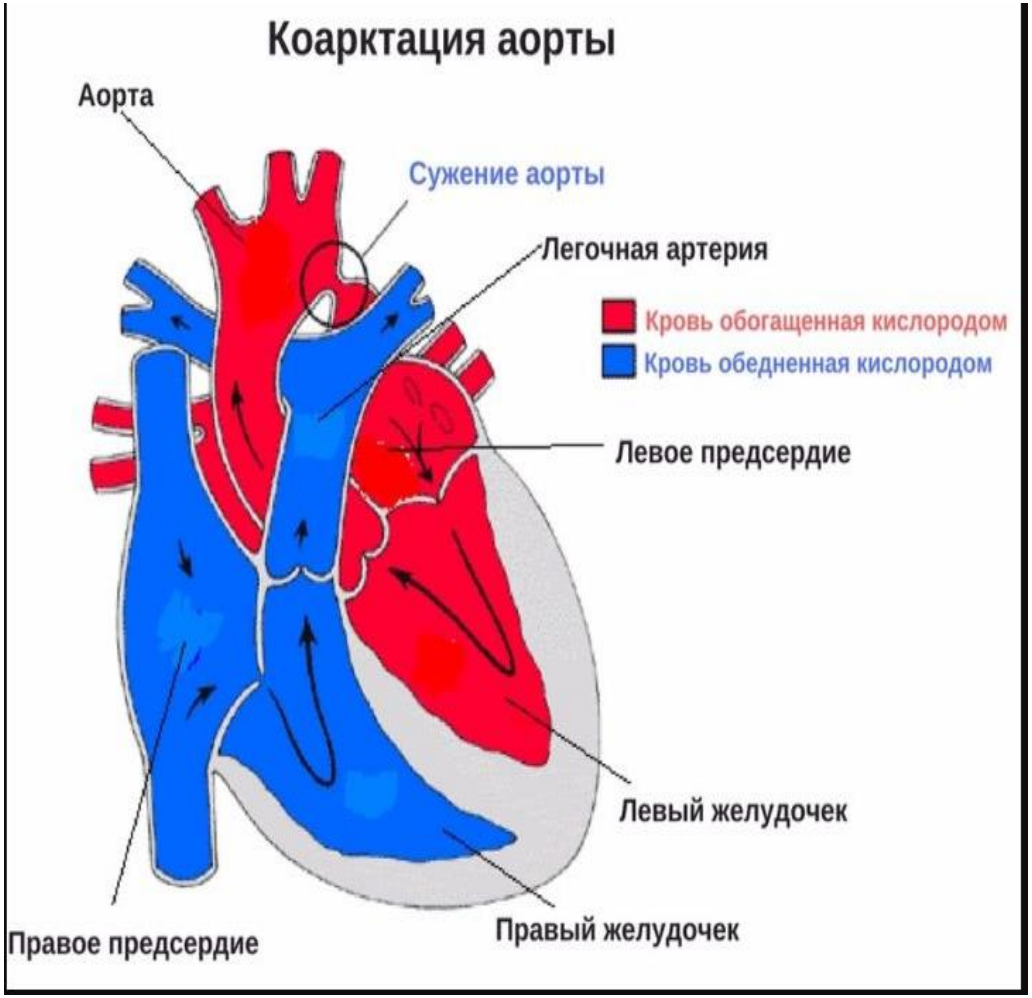

Особенности синдрома Шерешевского-Тернера

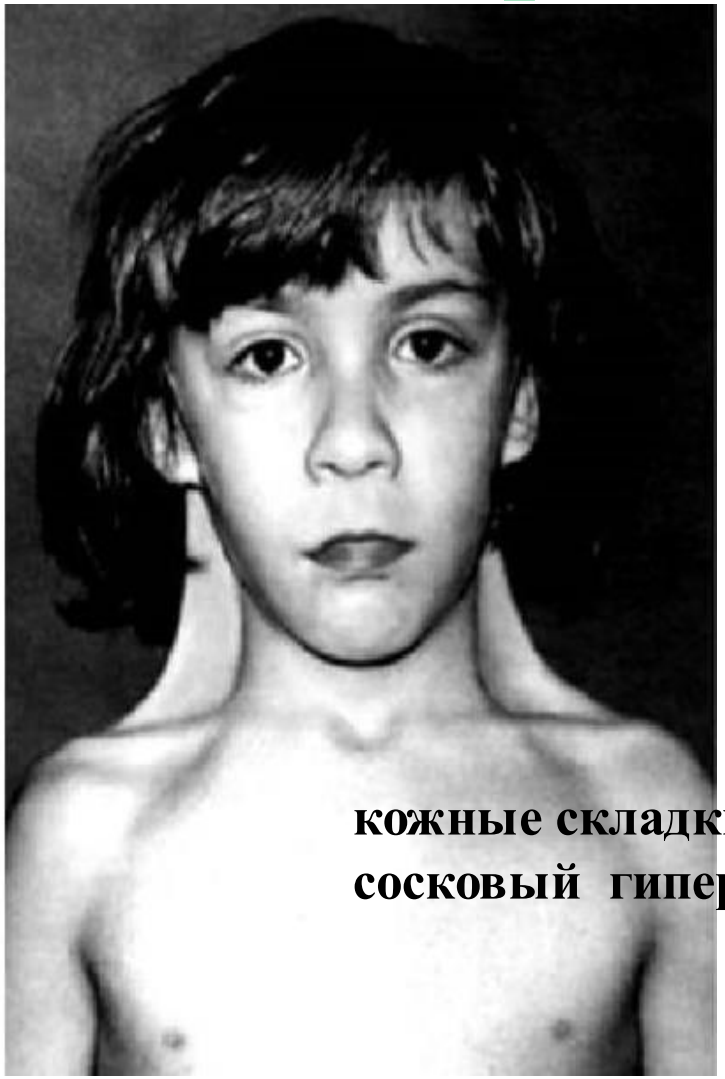

кожные складки на шее, сосковый гипертелоризм

Низкорослость

Особенности синдрома Шерешевского-Тернера

Клинодактилия 5-го пальца

Синдром Клайнфельтера:

мужчина с женской хромосомой

Синдром Клайнфельтера -

- генетическое заболевание, характеризующееся дополнительной женской половой хромосомой **X** (одной или даже несколькими) в мужском кариотипе **XY**.

- одно из наиболее распространенных генетических заболеваний:
- Частота 1: 500

Синдром Клайнфельтера

- одно из наиболее распространенных генетических заболеваний:

- на каждых 500 новорождённых мальчиков приходится 1 ребёнок с данной патологией

Выписка из истории болезни Семёна, 11 лет

- **Жалобы:** На увеличение грудных желез, избыточный вес, высокий рост

- **Анамнез заболевания.** Известно, что увеличение грудных желез у мальчика отмечается с 9 – летнего возраста. К эндокринологу обратились спустя 2 года.

Данные объективного обследования

(На фото: Семён слева, справа мальчик аналогичного возраста)

- Рост 175.5 см (соответствует 15-летнему возрасту), масса 75.5 кг

Арахнодактилия

Гинекомастия

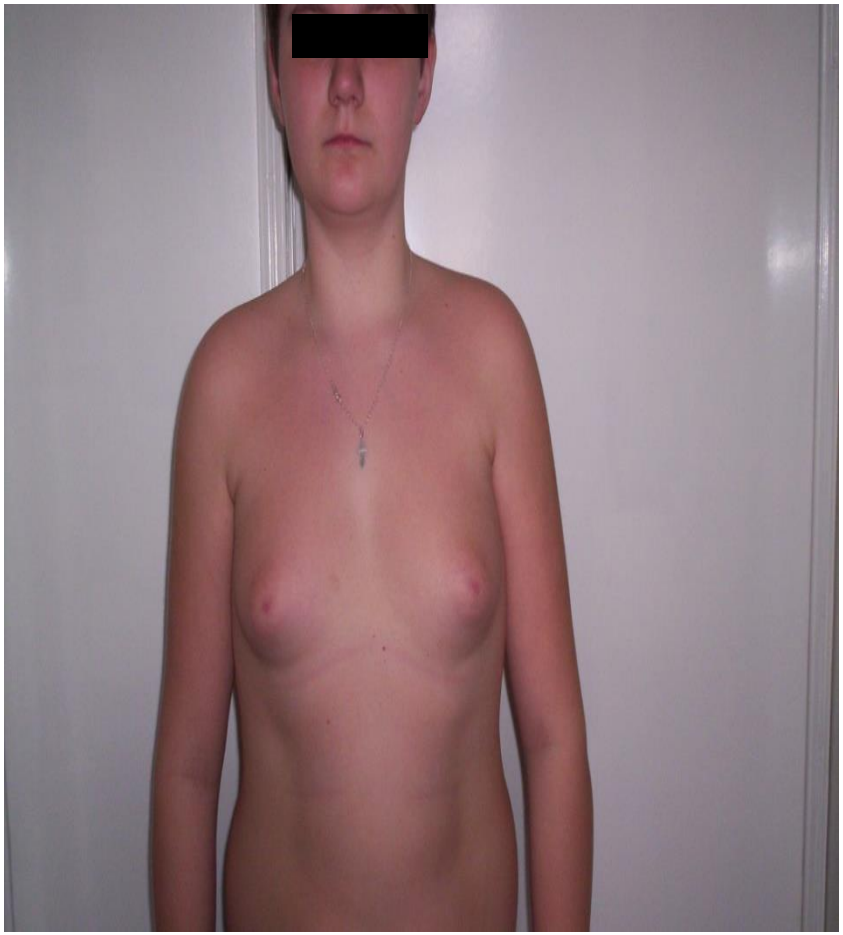

Данные лабораторно-инструментального обследования

- **Кариотип 46,xy(50%)/47,xxy(50%) (мозаик)**

Синдром Клайнфельтера

- 3-я по распространенности эндокринная патология у мужчин (после сахарного диабета и патологии щитовидной железы) и наиболее частая причина врожденного нарушения репродуктивной функции у мужчин (мужского бесплодия)

Синдром Дауна

- самая распространенная хромосомная патология
- трисомия 21-й хромосомы
- Кариотип: **47,XX,+21 или 47,XY,+21**
- Частота 1: 600 – 1:800 (у матерей старше 40 лет этот показатель достигает **1:19**).

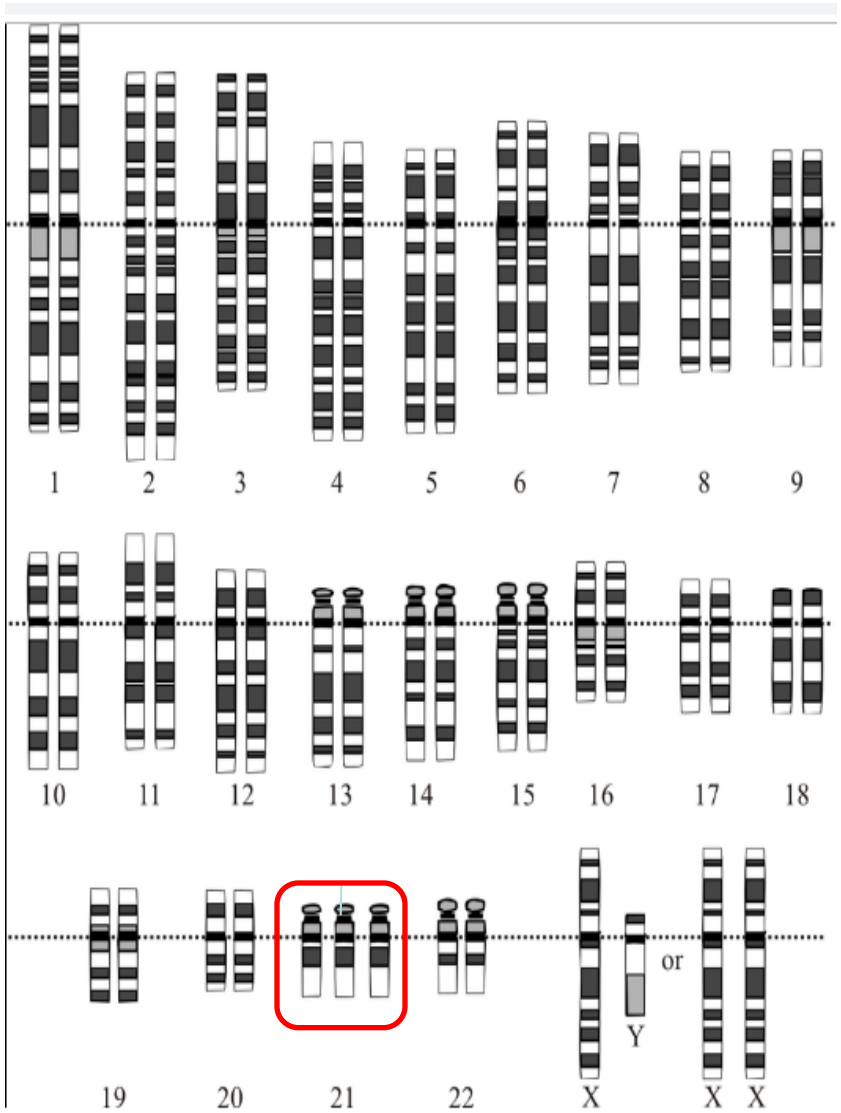

Зависимость вероятности возникновения синдрома Дауна от возраста матери

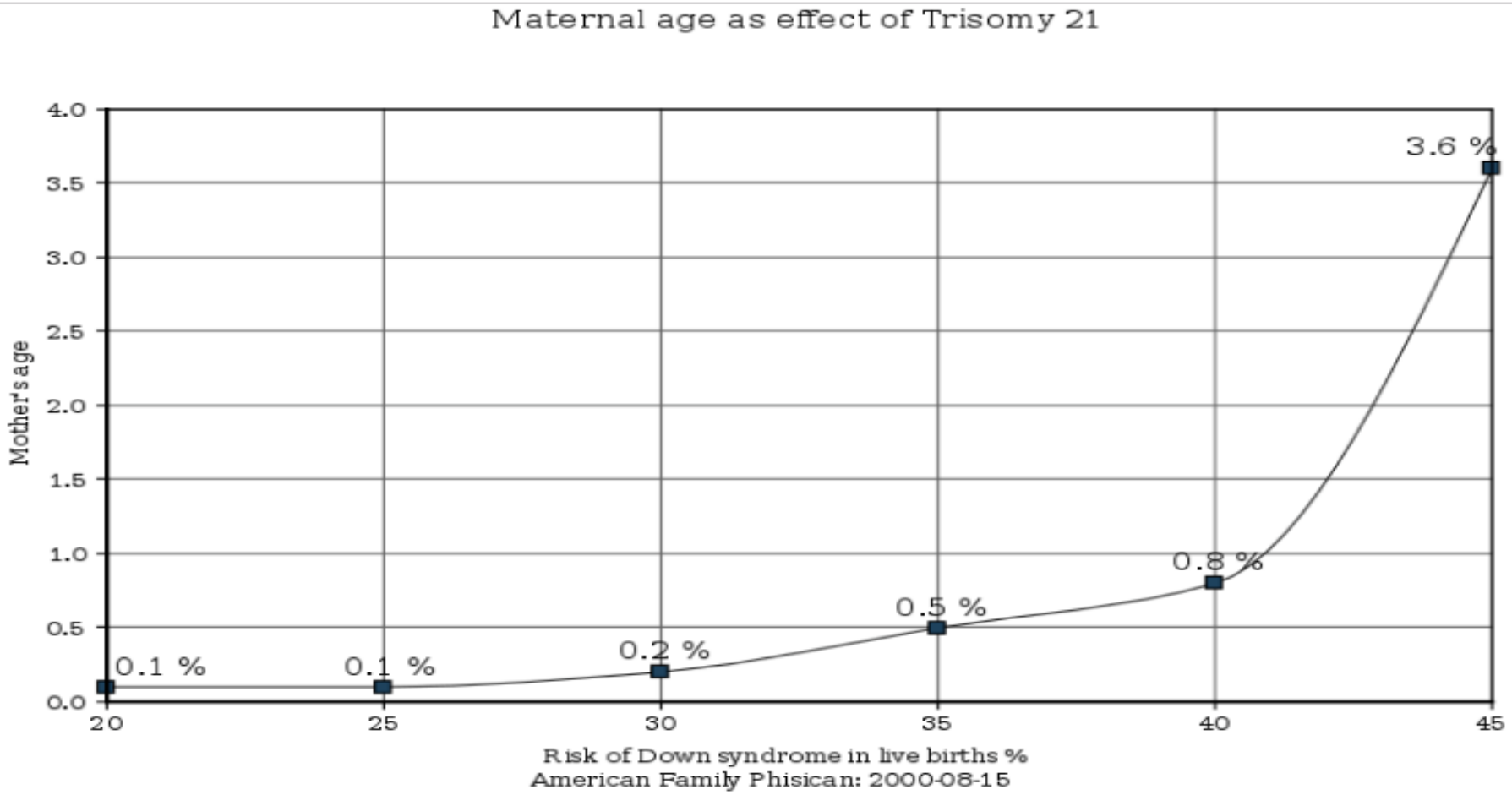

Особенности синдрома Дауна

- «плоское лицо»
- брахицефалия
- кожная складка на шее у новорожденных
- вертикальная кожная складка, прикрывающая медиальный угол глазной щели (эпикантус)
- мышечная гипотония
- плоский затылок
- плоская переносица
- косоглазие



Особенности синдрома Дауна

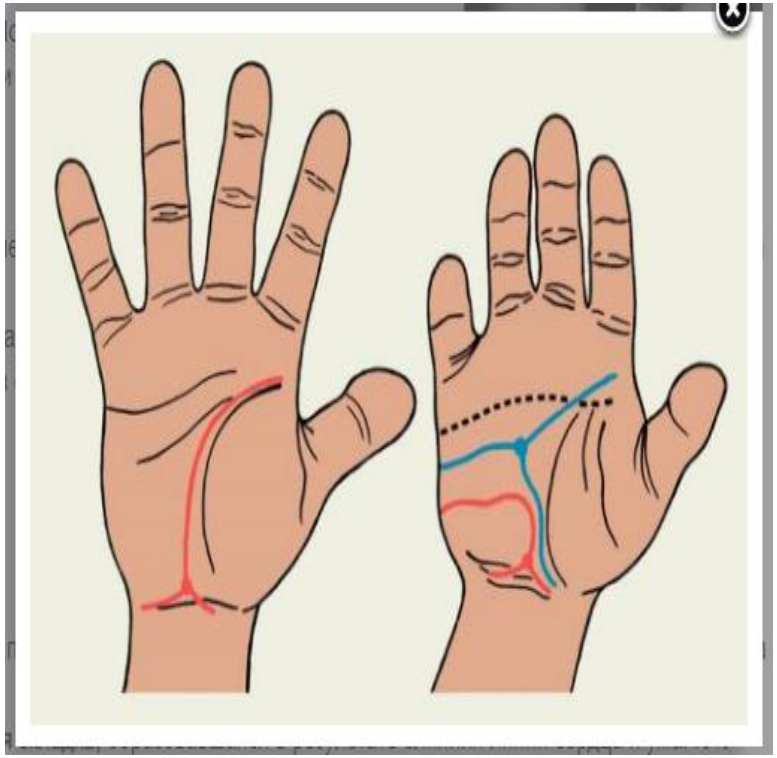

- поперечная ладонная складка (так называемая «обезьянья»)
- врождённый порок сердца
- короткие конечности
- укорочение всех пальцев за счёт недоразвития средних фаланг
- умственная отсталость

Синдром Пра́дера — Ви́лли

- причина - отсутствие отцовской копии (делеция) или дисомия участка 15 хромосомы (обе 15-е хромосомы у пациента являются копиями материнского происхождения).
- Кариотип 46 XX или XY, 15q-11-13.
- Частота 1 : 10 000 - 1 : 20 000.

Особенности синдрома Пра́дера — Ви́лли

- до рождения — низкая подвижность плода,
- дисплазия тазобедренных суставов;
- ожирение (чаще проявляется к двум годам);
- Гипотонус;
- маленькие кисти и стопы, низкий рост;
- повышенная сонливость;
- косоглазие;
- задержка психического развития.

Внешний вид пациентов с синдромом Пра́дера — Ви́лли

БЛАГОДАРЮ ЗА

ВНИМАНИЕ!